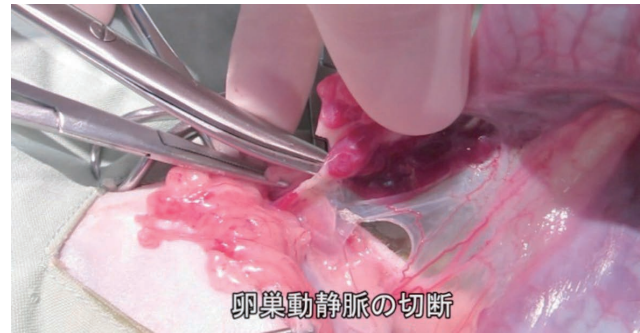
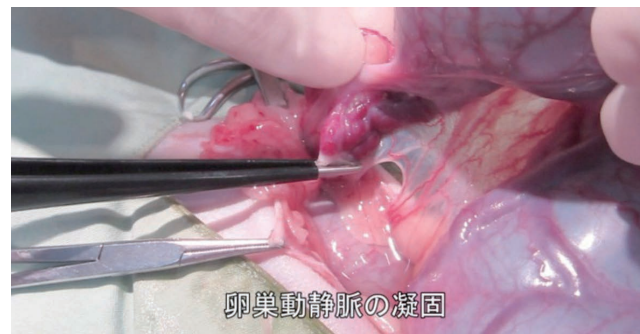

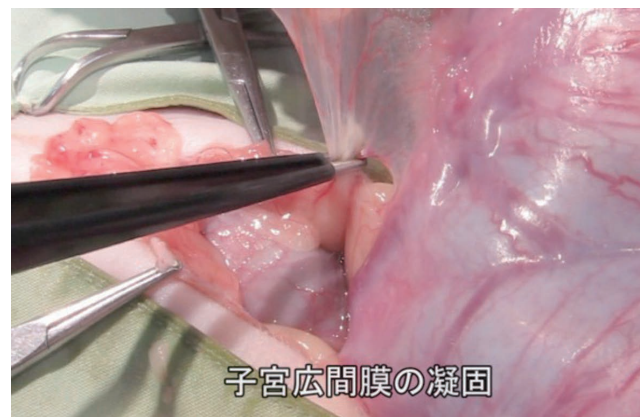
●バイポーラフォーセップによる卵巢動静脈の簡易的なシーリング（猫）



(図7-1)



(図7-2)




(図7-3)

治療の流れ：

動静脈の切断する箇所をバイポーラフォーセップ（ACBF-017）で挟み、組織が白く凝固されるまで通電する。（図7-1）通電部を左右に1～2mmずらし、同じ手順で凝固を繰り返す。十分に凝固できたのを確認して、シザーズで切断する。（図7-2）結紮なしで5mmまでの血管まで対応できる。もちろんシーリング専用のデバイスを使用せずバイポーラフォーセップによる簡易的な方法なので、通電部を左右にずらし、必ず2回以上は凝固を繰り返してください。

使用電極：

Ace-Tipバイポーラフォーセップ
全長：189mm / 電極外径：1.5mm



出力モードと出力：

BIPOLAR：10～25



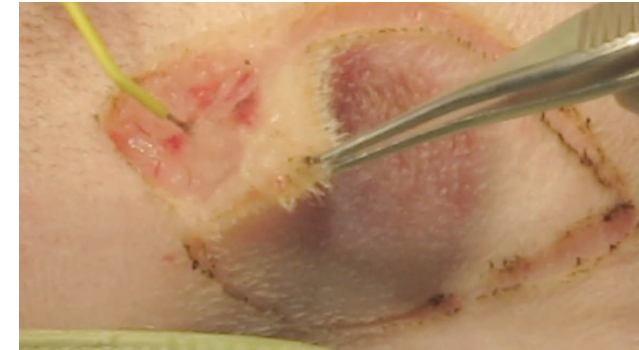
YouTube 動画閲覧

「9. 卵巢動静脈の凝固_猫の避妊(獣医科)」で検索

Q&A

- Q 何mmまでの血管をシーリングできますか？
- A シーリングデバイスを使えば5mmまでシーリングできます。それ以上の太さの血管であれば通電部をずらし2～3回繰り返しシーリングしてください。
- Q 犬は血管が太いですが、猫同様にバイポーラで動静脈をシーリングできますか？
- A はい、可能です。
- Q 脾臓摘出でも血管を縛ることがありますが、そのときも同様にシーリングできますか？
- A はい、可能です。

●皮下腫瘍の切除



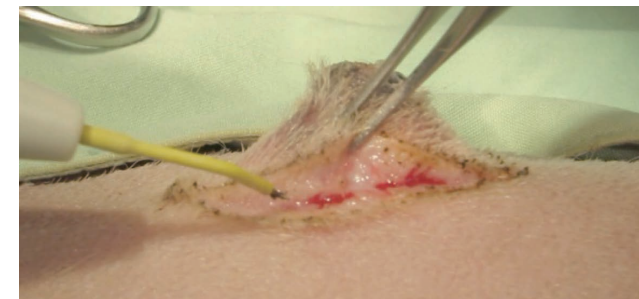
(図1-1)



YouTube 動画閲覧

「2. 切開用電極による皮膚腫瘍切除(獣医科)」で検索

●隆起性腫瘍の切除



(図1-2)



YouTube 動画閲覧

「3. 切開用電極による隆起性腫瘍切除(獣医科)」で検索

エンパイアニードル電極

シャフトの長さ：20mm / 電極外径：0.6mm



【出力モードと出力】
CUT：10～15
BLEND：15～20
COAG：15～25

Q&A

- Q 皮膚をサージトロンで切開して、術後の癒合は大丈夫ですか？
- A 金属メスで切開した場合と差はありません。個人的に皮膚の抜糸は術後2週間と決めています。その期間が長引くとか、抜糸後にキズが開くということはありません。また、傷跡も癒合になることもありません。

症例解説：

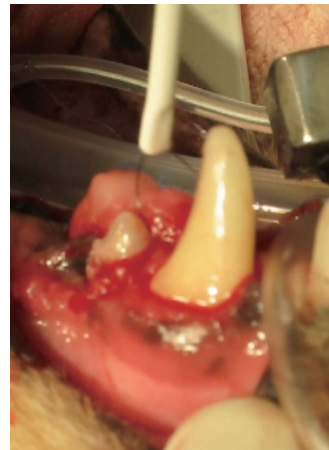動物の体を構成する細胞は、定められた範囲内で再生や増殖を繰り返す。しかしその一部が、個体自身の規律をまったく無視して、勝手に増殖してしまうことがある。これが腫瘍である。近年、ペットの腫瘍発生率は増加傾向にある。この原因として、獣医学の発展により犬猫の寿命が飛躍的に伸びたことや、その発見率が向上したことが挙げられる。犬が腫瘍になる確率は人間のおよそ2倍で、人間と同様にガンが死因のトップになる日もそう遠くはないと言われている。

腫瘍は生物学的かつ臨床的な見地から、良性腫瘍と悪性腫瘍とに分けられる。良性腫瘍は一般的に発育速度も遅く、その影響は発生した場所に限られることが多く、生命を脅かす危険性はわずかである。それに対し悪性腫瘍は、発育速度が速く、他臓器への転移など全身的な影響もきわめて大きく、死に直結することもある。全身的な症状や画像診断に併せて、細胞診などの病理学的検査によって腫瘍の種類、タイプ（良性・悪性）を診断する。どのような腫瘍であるかによって内科的療法、外科的療法を決定し、場合によっては放射線療法や免疫療法なども組み合わせて、治療を行う。犬の腫瘍発生部位のトップは皮膚・軟部組織で、全腫瘍のうち約60%をこの部位が占める。腫瘍を摘出する方法として、メスで皮膚を切開して、皮下は出血を伴うので、電気メスやレーザーを用いるのが一般的であるが、当院ではサージトロンで、メス先はエンパイアニードルを使って施術している。皮膚切開には「エンパイアニードル」を用い、電極を垂直にすることで熱変性を抑える。また、電極を寝かせて組織との接触面積を大きくし止血力を高める。表皮を筆でなぞるように軽く切開し、皮下組織では電極をやや傾け、接触面を広く持たせることで、止血を抑えながら切開が行える。切開面は熱侵襲が少なく、焦げもなく、術後の癒合も残らず、金属メスと同等の創傷治癒を期待できる。

治療の流れ：


イソジンで患部およびその周辺部の皮膚を清潔にする。エンパイアニードルを用いCUTモードで皮膚を切開する。このとき針先を垂直に立て、先端の尖った部分だけ皮膚に当てて、軽くなぞるように浅く切開する。鑷子で皮膚の端を持ち上げ、BLENDモードで腫瘍を剥離していく。このとき針先ではなく、通電部の側面から組織に当たると、止血優先で剥離を進めることができる。（図1-1）（図1-2）

● 口腔内腫瘍の切除



(図2-1)

ラウンド型ループ電極
シャフトの長さ：32mm
電極外径：6.4mm



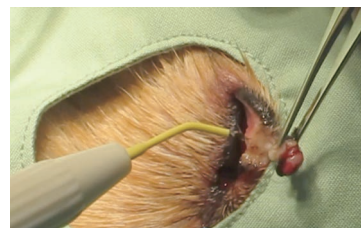【出力モードと出力】
BLEND：30～40
COAG：30～40



YouTube 動画閲覧

「4. 切開用電極による口腔内腫瘍の切除」で検索

● 眼瞼腫瘍の切除

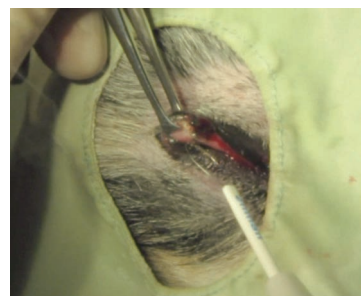

(図2-2)

エンパイアニードル電極
シャフトの長さ：20mm
電極外径：0.6mm




【出力モードと出力】
BLEND：20～30



(図2-3)

ラウンド型ループ電極
シャフトの長さ：32mm
電極外径：6.4mm



【出力モードと出力】
BLEND：20～30



YouTube 動画閲覧

「5. 切開用電極による皮膚腫瘍切除(獣医科)」で検索

症例解説：

口腔内の腫瘍は乳腺腫瘍、皮膚腫瘍、肥満細胞腫について4番目に多い腫瘍である。よく見られる腫瘍として、悪性腫瘍では、悪性黒色腫、扁平上皮癌、線維肉腫、良性腫瘍では歯肉腫（エプリス）がある。これらの腫瘍の性格は、それぞれ大きく異なり、見た目だけでは確定診断はできない。性格が大きく異なるゆえに、腫瘍によって手術の大きさや方法、他の治療法やインフォームドコンセントは大きく変わってくる。よって、口の中にしこりがあった場合、しっかりとした診断のもと、適切な治療を行わなければならない。

治療の流れ：

イソジンで患部およびその周辺部の皮膚を清潔にする。ラウンド型ループ電極を用いてBLENDモードで腫瘍をすくい取るように切除する。通電してから切除する組織に電極を当てて切り始めるとスムーズに切ることができる。ループは病変組織に引っかからないように動かす。取り残された病変はさらにループ電極で削り取る。(図2-1)

症例解説：

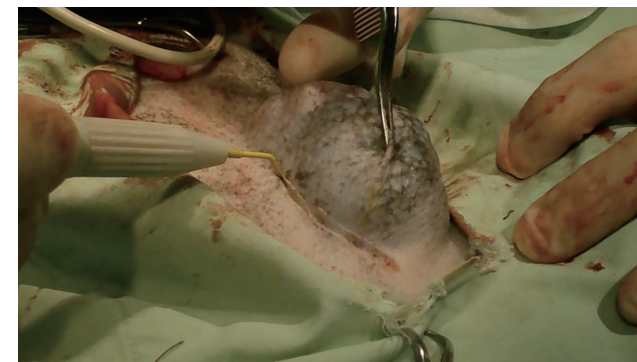
眼瞼に発生する腫瘍にも単純なイボのような物から良性腫瘍や悪性腫瘍（癌）まで様々な新生物が発生する。眼瞼に腫瘍ができると、角膜を刺激するので涙や目ヤニが沢山出るようになる。本人が腫瘍を気にして目を擦ってしまい角膜に傷がつくこともある。眼瞼の腫瘍は高齢動物に多くみられる。腫瘍表面のみの処置では瞼の裏側にまで大きく浸潤してしまうこともある。また、悪性腫瘍（癌）であった場合は転移したりして手遅れになる場合もある。たとえ高齢といえどもしっかり話し合って検査状況に応じて適切な処置をすることが大切である。

治療法としては金属メスで切除する方法、鎮静下でレーザーなどで焼く方法、凍結療法などもある。金属メスでは出血が多く、表面だけをレーザーで蒸散させる方法は再発することもしばしばある。サージトロンでの切除は熱変性が少ないので、眼球付近の処置も可能であり、止血力もあるので手術時間も短縮も可能である。

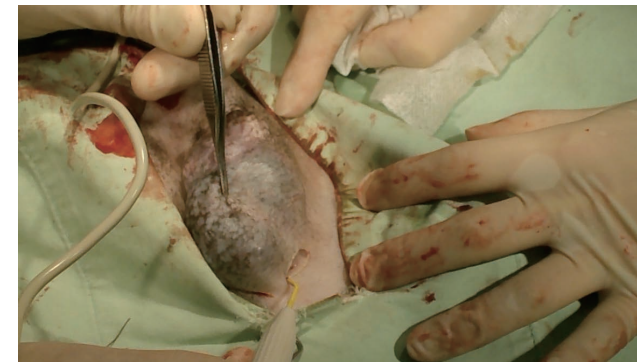治療の流れ：

イソジンなどの消毒剤で患部およびその周辺部の皮膚を清潔にする。眼瞼腫瘍を鑷子でつまみ、軽く引っ張る。腫瘍の根元をエンパイアニードルもしくはループ電極を用いてBLENDモードで切除する。鑷子で腫瘍を引っ張り過ぎた状態で切除すると、陥没する可能性があるため注意が必要である。(図2-2) (図2-3)

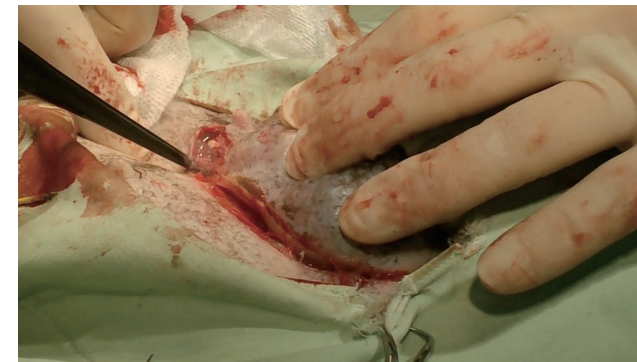● 乳腺腫瘍の切除



(図3-1)



(図3-2)



(図3-3)




YouTube 動画閲覧

「6. 切開用電極による乳腺腫瘍切除(獣医科)」で検索

エンパイアニードル電極

シャフトの長さ：20mm
電極外径：0.6mm



【出力モードと出力】
CUT：15～25
BLEND：20～30
COAG：20～30

症例解説：

犬の乳腺腫瘍の約半数が悪性であるので、根治するためには、外科療法（外科手術で乳腺を切除する）が第一選択になる。その他に、放射線療法やホルモン療法などもあるが、あまり期待できない。外科療法では、片側の乳腺を全て取ることで腫瘍の取り残しが少なくなる。デメリットは手術侵襲が多くなる事で、使用する医療機器や術者の手技でカバーする必要がある。乳腺腫瘍では止血目的で電気メスやレーザーが使われるが、熱の侵襲により術後の疼痛が激しかったり、患部の癒合が遅かったりする。サージトロンでは最小限の熱で操作できるので、術者の手技次第で低侵襲で止血することが可能である。

治療の流れ：

イソジンで患部およびその周辺部の皮膚を消毒する。乳腺腫瘍の状況に応じて手術範囲を決定する。切除範囲を広めに設定する。エンパイアニードルを用いCUTモードで皮膚を切開する。(図3-1) このとき針先を垂直に立て、先端のった部分だけ皮膚に当てて、軽くなぞるように浅く切開する。血流のある皮下組織はBLENDモードで通電部の側面を用いて、止血しながら切開を進めていく。(図3-2) 犬の乳腺尾側端は陰部手前まで伸びているので、できる限り切除する。第5乳腺は外陰部浅腹壁動静脈を結んで切断すると鼠径リンパ節も切除される。切除中に出血した場合はバイポーラフォーセップにて部分的に止血する。(図3-3) 縫合においてはテンションが強いと皮下出血を生じやすい。皮膚縫合部に段差があると痂皮ができて治療が遅れ、皮膚が薄いと皮下結紮部が埋まらず治療が遅れることもある。皮下を縫合する際、真皮断端を同じ深さで拾いながら連続縫合（皮内縫合）することで、これらの問題は細小にできる。術後は、エリザベスカラーを使用し、腹部はネット等で覆って自己損傷を防ぎ、問題がなければ翌日退院できる。

Q&A

Q サージトロンはスプレー凝固ができないので、スプレー凝固ができる機種どちらにするか迷っています。機種選定の指標があれば教えてください。

A スプレー凝固を選択する必要はありません。